

KRANKENHAUS MARTHA MARIA NÜRNBERG

Urologisches Zentrum

Urologische Klinik (Chefarzt Prof. Dr. R. Kühn)

Urologische Belegklinik

Die transurethrale Blasentumorresektion

Definition: Operation eines Blasentumors = Blasenschleimhautgewächses durch die Harnröhre.

Indikation: Makrohämaturie, Blasentumore

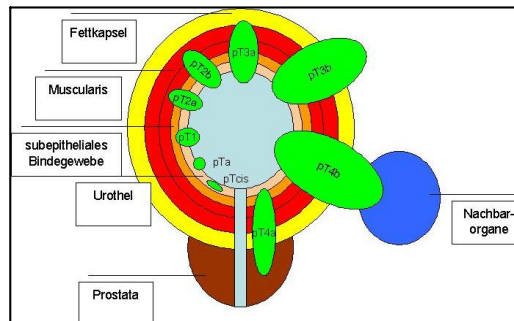
Das Blasenkarzinom

Definition: Bösartiges Blasenschleimhautgewächs

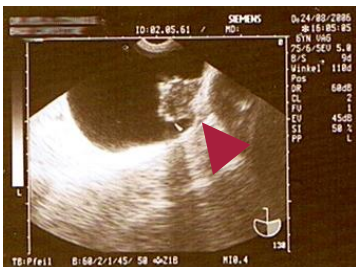Epidemiologie: Etwa 26 000 Neuerkrankungen Pro Jahr in Deutschland, damit eine der häufigsten Krebsarten. Raucher fünfmal höheres Risiko, Gefährdete Berufe existieren in der Chemieindustrie, der Stahlindustrie, als Automechaniker, in der Lederindustrie, als Zahntechniker und Friseur

Symptomatik: Blutiger Urin ohne Schmerzen = schmerzlose Hämaturie, Pollakisurie

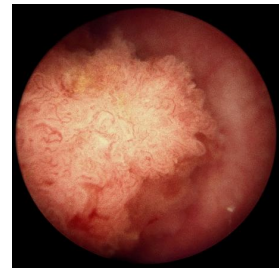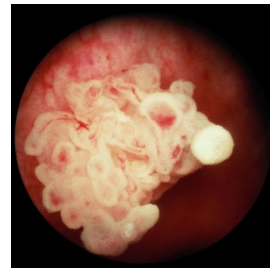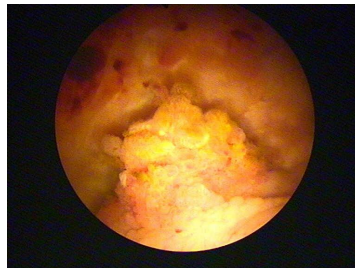
Einteilung:



Bilder zum Blasentumor

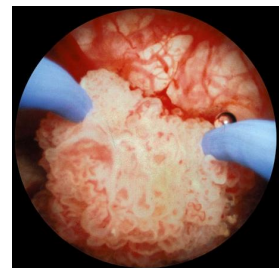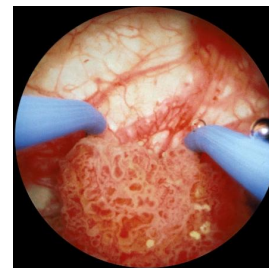
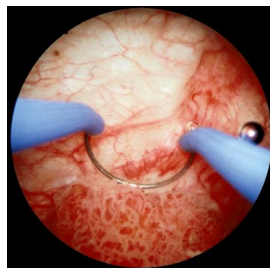

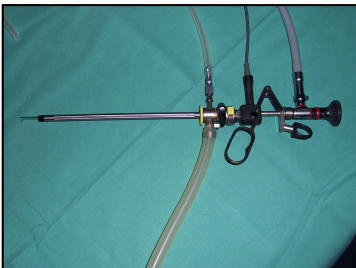
Sonografisches Bild der Blase mit einem Gewächs ins Blasenlumen (-).



Endoskopische Bilder eines papillären Blasentumors

Das Instrumentarium und die Durchführung der transurethralen Blasentumorresektion



Die transurethrale Blasentumorresektion am Krankenhaus Martha Maria

Nürnberg